

# Prótesis traqueal implante prolongado: 10 años

**Autor:** Isidoro Ricardo

Jefe de servicio Broncoscopia .Hospital Enrique Tornu. Buenos Aires. Argentina

**Correspondencia:**

Ricardo Isidoro  
e-mail: ricardoisidorodieuez@gmail.com

Recibido: 24.10.2015  
Aceptado: 31.03.2016

## Resumen

Se analizó la prótesis extraída de un paciente con estenosis traqueal benigna, luego de 10 años de implantada, en comparación con otro dispositivo nuevo. Se realizaron pruebas de simulación de envejecimiento en laboratorio. Se determinaron condiciones funcionales y se analizan causas de fracasos terapéuticos.

Se proponen cambios de modalidades en la conducta terapéutica endoquirúrgica de la estenosis traqueal.

**Palabras clave:** estenosis traqueal. Stent de silicona. Prótesis traqueal

## Abstract

### Tracheal Prosthesis Prolonged Implant: 10 Years

We analyzed the extracted stent from a patient with benign tracheal stenosis who had a stent for over ten years, in comparison with a new disposal, and we performed simulation "aging" tests in the laboratory. We determined functional conditions and analyzed factors of therapeutic failure.

We propose changing modalities in endo-surgical treatment of tracheal stenosis.

**Key words:** tracheal stenosis, silicon stenting, tracheal prosthesis

## Introducción

Determinación y análisis comparativo de las propiedades físicas y funcionales en un stent traqueal de silicona luego de 10 años de implante

## Tipo de estudio

Se trata de un estudio observacional / in vitro / in vivo.

## Material y método

Un stent (prótesis) nuevo, de silicona y otro implantado con 10 años de uso biológico. Paciente humano. Determinación comparativa según la escala Shore para determinación del grado de dureza de las siliconas utilizadas en molde y de la resistencia a la elongación y rotura<sup>1</sup>.

## Caso clínico

Un paciente de sexo femenino y 60 años de edad, consultó por disnea a medianos esfuerzos. Al exa-

men presentaba estridor inspiratorio. La frecuencia respiratoria era normal sin participación de músculos accesorios. Se realizó una endoscopia respiratoria que mostró la existencia de una estenosis traqueal central a 3 centímetros de las cuerdas vocales, con una longitud aproximada de 2 centímetros. El estado de la mucosa era congestivo y la luz disponible para la ventilación de 6 milímetros de diámetro mayor.

Se efectuó tratamiento endoscópico consistente en la resección de la estenosis seguida del implante de un stent de silicona. El dispositivo categorizado III, según la norma británica ISO:10993-1, implantable, en contacto permanente, por más de 29 días<sup>2</sup>, elaborado con silicona biocompatible, sin metal. El modelo utilizado posee un diseño de diámetros variables que lo hacen apropiado para adaptarse a la nueva situación anatómica impuesta por la estenosis de tráquea. Resulta entonces de un diámetro mayor en sus extremos y menor en la porción central del stent. Se utilizó un modelo SET14-12-14 de 40 milímetros de longitud.

Durante su aplicación no se presentaron complicaciones, ni tampoco en el mediano y largo plazo.

La paciente experimentó alivio inmediato de su respiración penosa y desaparición del estridor luego del implante. En los meses siguientes asistió a los controles clínicos no apreciándose en ellos ninguna sintomatología que justificara una nueva exploración endoscópica.

Al cabo de seis meses la paciente abandonó los controles perdiéndose contacto con ella. El seguimiento fue interrumpido.

Diez años más tarde, concurrió espontáneamente a la consulta. La paciente se encontraba asintomática, sin halitosis, tos ni secreciones bronquiales en exceso.

Se efectuó una endoscopia flexible en la que se observaba el stent en adecuada posición y permeable. Sin incrustaciones ni secreciones.

En la imagen A puede apreciarse la óptima disposición de la prótesis, por cuanto su extremo queda "flotando". A pesar de que su contorno muestra contacto en horas 10, 11 y 12, no existen signos reactivos de la pared traqueal indicando que el contacto es intermitente y de baja presión. Pudo comprobarse que, durante la respiración, el stent acompañaba a los movimientos respiratorios alejándose y aproximándose a la pared traqueal. En el momento de la exposición fotográfica se encontraba en contacto parcial.

Su remoción fue programada. Se llevó a cabo una semana después.

El stent fue enviado al Instituto Nacional de Tecnología Industrial para efectuar pruebas físico-dinámicas.

Inmediatamente después de la extracción de la prótesis, la tráquea mantuvo un diámetro semejante al de la prótesis retirada, sin deformaciones ni malacia local. Controles endoscópicos cada 10 días fueron realizados durante el primer mes mostrando una lenta pero progresiva reducción de la luz en el área de la estenosis. El fenómeno retráctil se detuvo finalmente, estabilizándose a la sexta semana de la remoción. La luz traqueal conservó un diámetro superior al 50% del que le corresponde a la tráquea sana del paciente (Imagen B).

No se observaron variaciones en los controles posteriores; la paciente se mantuvo asintomática y finalmente fue considerada curada.

## Criterio de curación

La noción de curación de las afecciones adquiere diferentes aspectos según la enfermedad y la con-

dición mórbida. En ocasiones la curación exige la restitución anatómica *ad integrum*, en otras la recuperación de la función del órgano o sistema, en forma completa o aún parcial. Puede consistir simplemente en la desaparición o el alejamiento de la noxa injuriante. También se acepta como curación la restitución de las funciones hasta un grado que permita el suficiente desempeño del paciente. Así considerado, el concepto de curación se nutre en una diversidad de componentes.

Siendo la estenosis laringo-traqueal una "reducción sintomática de la vía aérea", el criterio de curación aplicado requiere al menos la reversión de los aspectos que su definición anuncia. Por lo tanto, la curación exige la desaparición de los síntomas que la obstrucción ocasiona y también la recuperación de la luz<sup>3,4</sup>.

Nuevamente, estos dos conceptos de apariencia fijos: síntoma y luz de la vía aérea, resultan bien variables y serán considerados por separado. Así, los síntomas ausentes en reposo pueden aparecer con la actividad física. A la vez no es necesaria la recuperación total de la luz para que el síntoma estridor desaparezca, aún en ejercicio. (Cuadro 1)

Con un diámetro en la luz traqueal de 8 milímetros o más, no habrá estridor en reposo; esto se observa generalmente cuando la estenosis es simple y su longitud no excede los 20 milímetros.

Tras el análisis de todos los componentes que delimitan el cuadro de estenosis sintomática de la vía aérea, se han considerado curados a aquellos pacientes que *a los dos meses de finalizado su tratamiento, se mantienen asintomáticos, con una luz traqueal fija y suficiente para el desempeño de sus actividades*. Esto es posible cuando, en términos anatómicos, la luz traqueal es *mayor al 50% de la que posee la tráquea sana del mismo paciente*.

Llamaremos "completa" a esta curación parcial.

Las consideraciones que siguen completarán las actuales: el criterio de curación debe contemplar e incluir a los casos asintomáticos, con luz traqueal fija y estable pero que no resulta suficiente para todas las actividades que el paciente realiza. De modo que le permite efectuar sus quehaceres cotidianos, pero con limitaciones.

Llamaremos "incompleta" a esta curación parcial.

Así examinada la cuestión, la curación por el método empleado *resulta ser siempre parcial. Unas veces completa, otras no*.

**CUADRO 1.** Curación en la estenosis traqueal

“Es la reversión de los síntomas con recuperación estable de la luz suficiente para realizar las actividades habituales del paciente”.

Sin síntomas en reposo ni en ejercicio	Luz estable a los 2 meses. Mayor al 50%	Reversión anatómica PARCIAL	CURACION COMPLETA
Con síntomas en ejercicio que NO limitan sus actividades	Luz estable a los 2 meses. Mayor al 50%	Reversión anatómica PARCIAL	CURACION INCOMPLETA
Con síntomas en ejercicio que LIMITA sus actividades	Luz estable a los 2 meses. Igual o menor al 50%	Reversión anatómica PARCIAL	SIN CURACION
Con síntomas en reposo	Luz estable a los 2 meses. Igual o menor al 50%	Reversión anatómica PARCIAL	SIN CURACION

Al parecer la curación se vincula mejor a la reversión sintomática que a la recuperación anatómica, de la cual es su consecuencia.

## Consideraciones

El mantenimiento de un stent en la vía aérea por un lapso tan prolongado está fuera de toda intención médico-terapéutica. No obstante, por diferentes razones que no serán examinadas en este relato, permanencias muy largas de stents ocurren ocasionalmente<sup>5</sup>.

Así, en una estenosis traqueal sintomática y aguda o al menos rápidamente progresiva, al aplicar un stent traqueal sabremos que:

1. Se proporciona alivio inmediato a la ventilación
2. El stent actuará como un soporte efectivo en el tiempo, manteniendo la luz en la vía aérea.
3. Al transcurrir las primeras semanas, la estenosis “abraza” al stent, fijándolo.
4. Se iniciará luego la etapa de consolidación de la estenosis.
5. La vía aérea quedará asegurada, hasta que se efectúe otro tratamiento posible o bien se persevere en la misma línea terapéutica.

Ahora bien, es también cierto que enfrentaremos otros hechos un tanto contrapuestos:

1. El tiempo que requiere la *etapa de consolidación* no se conoce con precisión.
2. Esta etapa no siempre ocurre, o al menos no se completa durante el período en que los stents permanecen implantados, lapso bastante inconstante y pocas veces consignado en las publicaciones de la especialidad.

En nuestra serie de 126 casos, la recidiva estuvo presente en el 56% de los casos. Las publicaciones

muestran una variable frecuencia de recidivas luego de diferentes técnicas de tratamiento endoscópico<sup>6-8</sup>.

## Tiempo de permanencia

El tiempo de permanencia de un stent no está bien establecido<sup>9</sup>. En las publicaciones originales las prótesis permanecían instaladas durante plazos cortos, de 6 a 18 meses<sup>10,11</sup> y se adeudan las razones de su remoción. Paulatinamente se fue incrementando el tiempo de permanencia con el paso de los años.

Existe una tendencia natural e intuitiva a esperar que la cicatrización traqueal definitiva o “consolidación” de la estenosis, que es la que asegura finalmente un diámetro estable de la luz traqueal y suficiente para la ventilación, ocurra con una frecuencia mayor cuando el tiempo de permanencia del stent es largo. En este sentido, más tiempo de permanencia sería igual a mayor probabilidad de cicatrización estable o consolidación. Pero la razonabilidad del hecho descansa sólo en la asociación con otros procesos de curación conocidos en medicina en los que el tiempo transcurrido es un ingrediente inevitable para alcanzar la curación. Sigue ausente el conocimiento concreto de la relación entre el tiempo de permanencia de la prótesis y la curación, entendiéndose por ello y según lo explicado, como la recuperación parcial pero suficiente de la luz traqueal.

Muy convincente en su apariencia, no ha sido aun de suficiente peso como para que el broncoscopista se sienta autorizado a mantener una prótesis implantada durante lapsos cuestionablemente largos.

Inmediatamente se precipitan las preguntas, ahora con dirección hacia los dispositivos empleados:

- *¿Puede un stent traqueal mantener su eficacia y efectividad a través del tiempo?*

- *¿Cuál es ese tiempo?.*

- *¿Varían sus cualidades luego de su implante?*

### Experiencia “in vivo” - “in vitro”

A este respecto, “Stening Argentina” ha examinado los dispositivos, creándose un ambiente *in vitro* en el que se simulan condiciones de envejecimiento acelerado equivalentes a una vida de 4 años, según la normativa ASTM D 573-04 que contempla el deterioro de las propiedades físicas de la materia prima que producen la oxidación y el envejecimiento térmico<sup>11,12</sup>.

Así, se examinaron las propiedades en un Stent nuevo, sin uso; en otro igual pero envejecido artificialmente, y finalmente en el stent extraído del paciente luego de 10 años.

En la imagen C1 se observan las determinaciones de dureza en un stent sin uso, expresadas en unidades shore A, escala que mide resistencia a la penetración. Continúa con las propiedades de tracción, que comprenden: la resistencia del dispositivo a ser estirado y el porcentaje que es capaz de elongar antes de su fractura.

En la imagen C2, las determinaciones se efectúan sobre dispositivos que han sido envejecidos en laboratorio.

### Resultados

Puede observarse que el envejecimiento acelerado muestra un incremento de 4 puntos en la dureza Shore con respecto al dispositivo nuevo, sin envejecer, con reducción del 9% en la resistencia a la tracción y del 34% de la resistencia a la rotura.

Se repitió el ensayo en un dispositivo nuevo y en otro en el que se indujo envejecimiento acelerado *in vitro*, esta vez bajo flujo de solución salina isotónica (Imagen E).

Tras el envejecimiento en inmersión continua de solución salina y a altas temperaturas, no hubo cambios en la dureza. Se redujo un 4% la resistencia a la tracción y un 6% el alargamiento hasta la rotura.

El análisis del stent extraído de la paciente luego de 10 años (imágenes F y G) fue comparado con los resultados obtenidos en un stent nuevo:

En las imágenes F y G se observa el aspecto del stent extraído del paciente y el de un dispositivo nuevo.

En la imagen H se expresan determinaciones de la dureza del stent en la escala shore A, que mide la resistencia a la penetración de una punta cónica, en cumplimiento con la norma americana ASTM D2240. Debe entenderse que no existe ninguna relación entre la dureza con otras propiedades mecánicas, de modo que más dureza no significa mayor resistencia a la tracción y que materiales con igual dureza pueden ser completamente distintos. Lo observado en las pruebas tiene valor

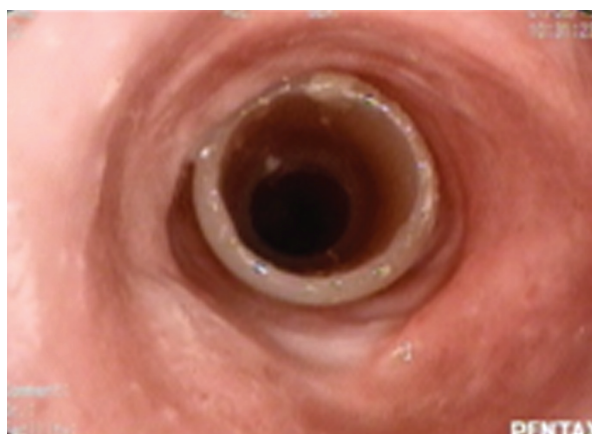


Imagen A. Stent en la vía aérea con 10 años de permanencia.

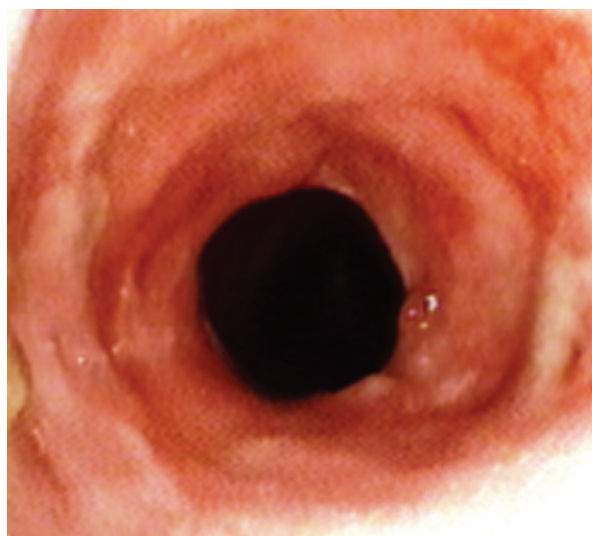


Imagen B. Vía aérea luego de la extracción de la prótesis.



**INFORME DE ENSAYO**

Cliente: O.T. Nº: 08 - 25739  
 Domicilio: Página: 1 de 2  
Fecha: 05/09/14  
Informe: ÚNICO

Objetivo: **Sobre muestra Lote 1967TM16:** dureza Shore A (ASTM D 2240). Resistencia a la tracción y alargamiento a la rotura (ASTM 412). Envejecimiento térmico acelerado (70 h a 200°C): variación de dureza Shore A. Variación de resistencia a la tracción y alargamiento de rotura.

Fecha de recepción de la muestra: 12/08/14

**RESULTADOS OBTENIDOS**

**DUREZA**

Dureza Shore A	69
----------------	----

Metodología: ASTM D 2240-05 (reap. 2010)      Número de probetas apladas: 4  
 Durómetro Shore A-2, Zwick Roell Código Interno: D0014      Espesor de probetas (mm): 7.80  
 Fecha de realización del ensayo: 03/09/14      Temperatura del laboratorio (°C): 23  
 Humedad relativa (%): 55

**PROPIEDADES DE TRACCIÓN**

Resistencia a la tracción (MPa)	5.4
Alargamiento de rotura (%)	831

Metodología: ASTM D 412 - 06 a (Reap. 2013)      Dinamómetro: Instron modelo R33 4467  
 Fecha de realización del ensayo: 03/09/14      Probeta: Tipo 2 (ISO 37-11)  
 Mediana del espesor: 1.40      Temperatura del laboratorio (°C): 23  
 Número de probetas ensayadas: 5      Dirección de la tensión con respecto a la fibra: Long  
 Preparación de muestra: extraída de pieza

**Imagen C1.** Dureza y resistencia a la tracción en dispositivo nuevo.

Cliente: O.T. Nº: 08 - 25739  
 Domicilio: Página: 2 de 2  
Fecha: 05/09/14  
Informe: ÚNICO

**ENVEJECIMIENTO TÉRMICO ACELERADO**

Dureza Shore A luego del envejecimiento	73
Resistencia a la tracción luego del envejecimiento (MPa)	4.9
Alargamiento de rotura luego del envejecimiento (%)	552
Variación de la dureza (Grados Shore A)	+ 4
Variación de la resistencia a la tracción (%)	- 9
Variación del alargamiento de rotura (%)	- 34

Metodología: ASTM D 573-04 (2010)      Probeta: Tipo 2 (ISO 37-11)  
 Estufa tipo gabinete con circulación de aire forzado.      Temperatura de envejecimiento (°C): 200  
 Fecha de finalización de la exposición: 02/09/14      Duración Tiempo del envejecimiento (h): 70  
 Fecha de realización del ensayo: 03/09/14

**Imagen C1.** Dureza y resistencia a la tracción luego de envejecimiento acelerado, in vitro.

comparativo. Es decir que establece la diferencia, cuando la hay, con el rendimiento esperado para ese elemento.

Luego de 10 años de implante la dureza Shore A disminuye 7 unidades.

Varias probetas con muestras de los stents son sometidas al dinamómetro para conocer su resistencia a la tracción. (Imagen I)

Luego de 10 años de implante la resistencia a la tracción disminuye 0,3 unidades (promedio de tres mediciones)

Queda expreso que luego de 10 años de permanecer implantada, la prótesis disminuye 10% su dureza y 6,12% la resistencia a la tracción. Estas determinaciones fueron deliberadamente seleccionadas para el examen debido a que son las que

1427 – Capital Federal Informe: ÚNICO  
**Objetivo:** Dureza Shore A. Resistencia a la tracción y alargamiento a la rotura. Inmersión en solución salina (9g/1000cm<sup>3</sup>) de cloruro de sodio (168 h a 100°C). Cambio de dureza. Resistencia a la tracción y alargamiento de rotura.

RESULTADOS OBTENIDOS	
<b>DUREZA</b>	
Dureza Shore A-2	73
Metodología: IRAM 113 003 - 89	Número de probetas apiladas: 3
Durómetro Shore A-2	Espesor de probetas (mm): 4.5

PROPIEDADES DE TRACCION	
Resistencia a la tracción (MPa)	10.3
Alargamiento de rotura (%)	408
Metodología: IRAM 113 004 - 70	Dinamómetro: Instron modelo 4467


**Imagen D.** Dureza y resistencia a la tracción. Envejecimiento en solución isotónica, in vitro.

INMERSION EN SOLUCIÓN SALINA	
Cambio de volumen (cm <sup>3</sup> /100 cm <sup>3</sup> )	- 1
Variación de la dureza (Grados Shore A)	0
Variación de la resistencia a la tracción (%)	- 4
Variación del alargamiento de rotura (%)	- 6
Metodología: IRAM 113 012 - 82	Temperatura de ensayo (°C): 100

**Imagen E.** Dureza y resistencia a la tracción. Envejecimiento en solución isotónica, in vitro.



**Imagen F.** Stent extraído luego de 10 años de permanencia. Se observan cambios de la coloración del elastómero como consecuencia del avance espontáneo del proceso de vulcanización a baja temperatura.



**Imagen G.** Stent nuevo de iguales características.

mejor traducen el comportamiento adaptativo del stent al movimiento del órgano que lo aloja.

Aunque faltan estudios que determinen cual es la dureza y elasticidad óptima y cual la variación admitida de estas propiedades en el tiempo, ello

no resulta en un impedimento para reconocer al menos empíricamente que los stents cumplen su propósito en la vía aérea, tal lo acontecido en el caso clínico que se presenta. Los fracasos en la curación de un alto porcentaje de casos no podrían ser atribuidos ni vinculados a falla en el comportamiento dinámico de las prótesis de silicona.

Muestras identificadas por el cliente como: "STENT SET 14-12. Condición NUEVO SIN USO" y "STENT SET 14-12. Condición IMPLANTADO 10 AÑOS".

**Determinaciones Requeridas:**  
Dureza Shore A (ASTM D 2240). Resistencia a la tracción (ASTM D 412)

Fecha de recepción: 16/06/2015  
Fecha de ensayos: 17/07/2015

**Resultados:**

**DUREZA**

Muestra	STENT SET 14-12. Condición NUEVO SIN USO	STENT SET 14-12. Condición IMPLANTADO 10 AÑOS
Dureza Shore A	78	71

Metodología: ASTM D 2240-05 (reap. 2010)      Número de probetas apiladas: 4  
Durómetro Shore A-2. Código interno: D0005      Espesor de probetas (mm): 6.2; 6.0  
Fecha de realización del ensayo: 17/07/2015      Temperatura del laboratorio (°C): 23  
Humedad relativa (%): 50

**Imagen H.** Comparación de dureza en un stent nuevo y en otro a los 10 años de su implante. In vivo.

**PROPIEDADES DE TRACCION**

Muestra	STENT SET 14-12. Condición NUEVO SIN USO	STENT SET 14-12. Condición IMPLANTADO 10 AÑOS
Resistencia a la tracción (MPa)	5.3	4.8
	6.0	4.8
	3.4	4.2

Metodología: ASTM D 412 -- 06 a (Reap. 2013)      Dinamómetro: Instron modelo 33R 4467  
Fecha de realización del ensayo: 17/07/2015      Probeta: tipo 2 (ISO 37-11)  
Mediana del espesor: 1.70; 2.01      Temperatura del laboratorio (°C): 23  
Número de probetas ensayadas: 3      Dirección de la tensión con respecto a la fibra: Desconocida

**Imagen I.** Comparación de resistencia entre un stent nuevo y otro a los 10 años de su implante. In vivo.

En cambio, la curación de la estenosis por consolidación o cicatrización estable del área afectada puede estar razonablemente relacionada con el tiempo de permanencia del implante, desconcertantemente mal conocido a pesar de su uso tan difundido durante más de 25 años.

## Conclusiones

Los ensayos realizados resultan probatorios de que los dispositivos utilizados en el tratamiento endoscópico de las estenosis traqueales conservan sus funciones y eficacia durante su permanencia en el paciente o al menos durante los 4 años de envejecimiento simulados en las pruebas de laboratorio. Sus propiedades y efectividad estaban conservadas y presentes en el stent retirado del paciente 10 años después de su implante.

A pesar de ello, las prótesis son continuamente removidas transcurrido un número variable de meses, sin información respaldatoria ni conocimiento efectivo sobre la duración mínima necesaria del implante. Aproximadamente el 50% o más de estos pacientes padece una recidiva de la estenosis, para reiniciar el complejo camino terapéutico.

Luego del implante pueden presentarse en porcentajes variables, migración, incrustación por

secreciones y granulomas por contacto. Por otra parte, la experiencia sugiere fuertemente que, *si estas complicaciones no aparecen en los primeros 12 meses, no lo harán*. Es decir, que podría no existir en estos casos una razón para remover la prótesis. En otras especialidades médicas los stents se implantan para no ser retirados jamás.

Es razonablemente posible que una permanencia más prolongada conduzca a la consolidación y estabilización traqueal. Surge de estas observaciones la firme propuesta de aumentar el tiempo de permanencia de las prótesis en el tratamiento endoquirúrgico de la estenosis traqueal.

Un análisis inverso, fundado en el conocimiento de los fracasos que rondan el 56% en pacientes portadores de un stent por períodos de 22 a 28 meses<sup>6</sup>, conduce a concluir que un tiempo de permanencia más prolongado podría ser necesario.

**Conflicto de intereses:** El autor es accionista y director operativo de Stening SRL. Es también asesor médico de área técnica, control de calidad y diseño de Stening SRL.

## Referencias

- Determinaciones efectuadas por el INTI (Instituto Nacional de Tecnología Industrial).
- Biological evaluation of medical devices BS EN ISO 10993-1: October 2009.



3. Verma A, Um SW, Koh WJ, Suh GY, Chung MP, Kwon OJ, Kim H. Long-term tolerance of airway silicone stent in patients with post-tuberculosis tracheobronchial stenosis. *ASAIO J.* 2012 Sep- Oct; 58(5):530-4.
4. Fernando HC, Sherwood JT, Krimsky W Endoscopic therapies and stents for benign airway disorders: where are we, and where are we heading *Ann Thorac Surg.* 2010 Jun; 89(6): S2183-7.
5. Pramesh C.S., Rajesh C. Mistry, Vivek V. Upasani V. Stents and sensibility-use of the Montgomery T-tube in tracheal stenosis. *Eur J Cardiothorac Surg* 2004; 26 (5): 1060.
6. Debais M., Vilas G., Boccia C.M., Isidoro R. Repermeabilización de la vía aérea con prótesis traqueobronquiales: 300 casos. *Rev Am Med Resp* 2012; 2: 38-43.
7. Tremblay A, Coulter T. D., Mehta A. Modification of a Mucosal-Sparing Technique Using Electrocautery and Balloon Dilatation in the Endoscopic Management of Web-Like Benign Airway Stenosis. *Journal of Bronchology* 2003; 10: 268-271.
8. Bolliger C.T., Mathuer P.N., Beamis J.F., Becker H.D., Cavaliere S., Colt H. et al. ERS/ATS statement on interventional pulmonology. *Eur Respir J* 2002; 19: 356-73.
9. Ernst A., Silvestri G.A., Johnstone D. et al. Interventional pulmonary procedures. Guidelines from the American College of Chest Physicians. *Chest* 2003; 123: 1693-717.
10. Díaz-Jiménez P, Ferrero E., Martínez-Ballarín J.J. Silicone stents in the management of obstructive tracheobronchial lesions: 2 years experience. *J Bronchology* 1994; 1: 15-8.
11. Bricet A., Verkindre C., Dupont J., Carlier M.L., Darras J., Wurtz A., Ramon P., Marquette C.H. Multidisciplinary approach to management of postintubation tracheal stenoses. *Eur Respir J* 1999; 13: 888-893.
12. ASTM D573-04 (2010) Standard Test Method for Rubber Deterioration in an Air Oven.